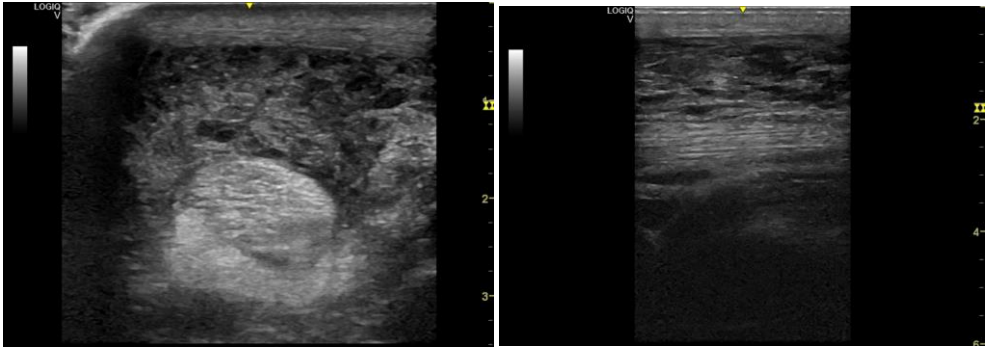
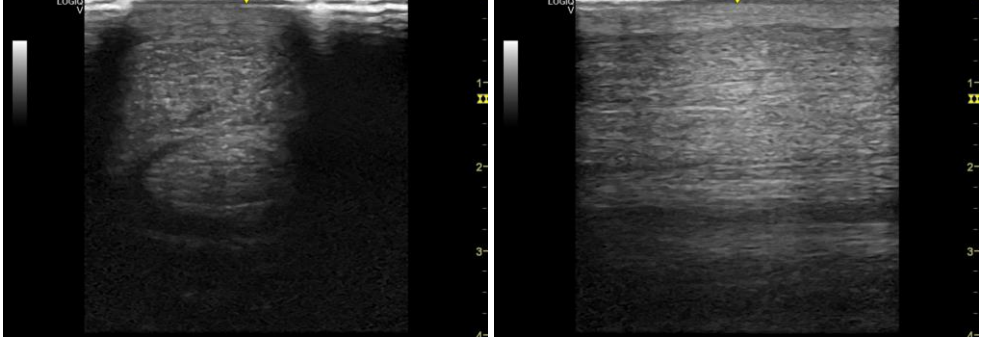




Anamnéza:	22.10.2016 Zranění šlachy na hrudní končetině na závodech. Končetina ihned zachlazena a koni nasazený NSAID <i>i.v.</i> a následně <i>per os</i> na 5 dnů.
Diagnóza:	Ultrasonografickým vyšetřením byla 5 dní po zranění diagnostikována tendinitis SDFT.
Léčba:	14.11.2016 Aplikace kmenových buněk.  <p style="text-align: center;">USG, den aplikace MSCs</p>
Rekonvalescence:	 <p style="text-align: center;">USG, 2,5 měsíce po aplikaci MSCs</p>
Stav po léčbě:	3 měsíce od zranění výrazné zhojení tkáně 6 měsíců od zranění kůň znovu závodil Eagle Eye stále aktivně závodí

Jméno:	Eagle Eye
Plemeno:	KWPN
Pohlaví:	Valach
Rok narození:	2009