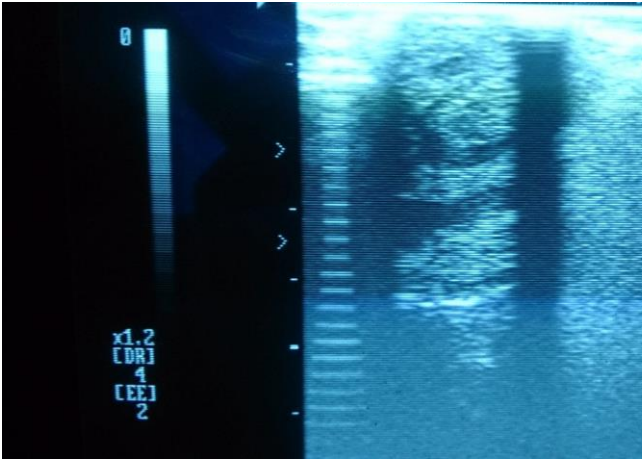
		Anamnéza: Březen 2015 Poranění šlachy
		Diagnóza: Duben 2015 Ultrasonografickým vyšetřením (USG) byla diagnostikována tendinitis SDFT. Velikost léze: 40 % 
Jméno: Innovator	Léčba: 4. 5. 2015 Aplikace kmenových buněk.	
Plemeno: Anglický plnokrevník		
Pohlaví: Valach	Stav po léčbě: 3. 6. 2015 USG kontrola: zhojení šlachy z 95 %	
Rok narození: 2007		