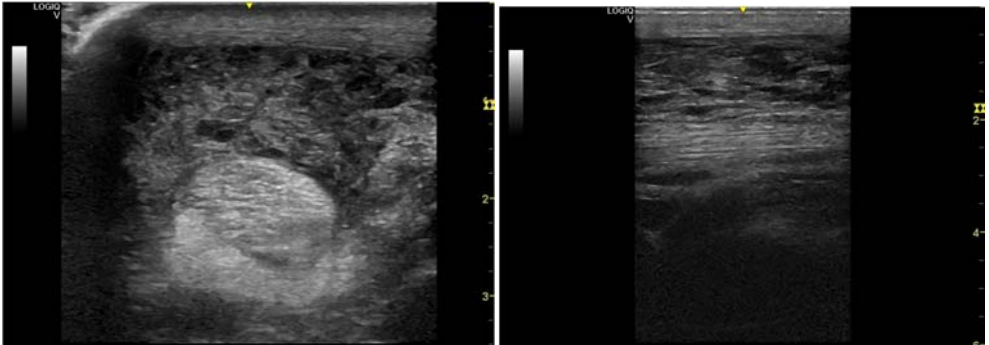
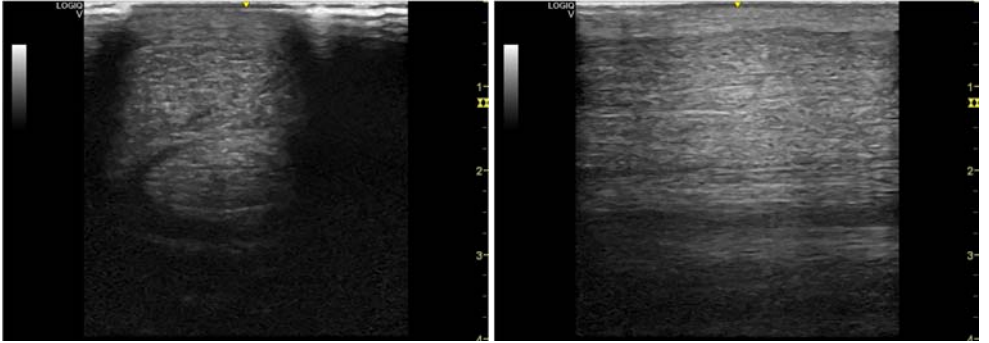




<b>Anamnéza:</b>	22.10.2016 Zranění šlachy na hrudní končetině na závodech. Končetina ihned zchlazena a koni nasazeny NSAID <i>i.v.</i> a následně <i>per os</i> na 5 dnů.
<b>Diagnóza:</b>	Ultrasonografickým vyšetřením byla 5 dní po zranění diagnostikována tendinitis SDFT.
<b>Léčba:</b>	14.11.2016 Aplikace kmenových buněk.  USG, den aplikace MSCs
<b>Rekonvalescence:</b>	 USG, 2,5 měsíce po aplikaci MSCs
<b>Stav po léčbě:</b>	3 měsíce od zranění výrazné zhojení tkáně 6 měsíců od zranění kůň znovu závodil

<b>Jméno:</b>	Eagle Eye
<b>Plemeno:</b>	KWPN
<b>Pohlaví:</b>	Valach